

Tipps zur Vorbeugung und Behandlung

# Heller Hautkrebs



**GD Gesellschaft für  
Dermopharmazie e.V.**

Ratgeber



## Inhalt

---

„Heller Hautkrebs“ – was ist das?	3
Wie entsteht heller Hautkrebs?	5
Welche Arten von hellem Hautkrebs gibt es?	8
• Basalzellkarzinom	8
• Plattenepithelkarzinom	10
• Aktinische Keratose	11
• Morbus Bowen	13
Wie wird heller Hautkrebs festgestellt?	13
Welche Behandlungsmöglichkeiten gibt es?	15
• Dermatochirurgische Verfahren	15
• Physikalische Verfahren	16
• Medikamentöse Verfahren	17
Wie kann ich mich schützen?	20
• Das ABC des Lichtschutzes	20
• Was ist bei der Auswahl von Lichtschutzmitteln zu beachten?	22



### „Heller Hautkrebs“ – was ist das?

---

Fast jeder Mensch genießt nach einem langen Winter die ersten Sonnenstrahlen des Frühlings. Die Sonne hat eine positive Wirkung auf die seelische Befindlichkeit, und der Körper braucht sogar eine tägliche Dosis Sonnenlicht, um das lebensnotwendige Vitamin D bilden zu können.

Doch leider hat die Sonne auch Ihre Schattenseiten: Die schädlichen Folgen von zu intensiver Sonneneinstrahlung kennt jeder, der schon einmal einen Sonnenbrand hatte. Zwar sind die akuten Folgen dieser Entzündung



Abbildung 1: Übermäßiges Sonnenbaden fördert das Auftreten von hellem Hautkrebs. Weitere bedeutsame Risikofaktoren sind die Nutzung von Solarien sowie die regelmäßige Ausübung von beruflichen Tätigkeiten unter starker Sonneneinstrahlung.

## Ratgeber Heller Hautkrebs

schnell abgeheilt, doch im „Gedächtnis“ der Haut bleiben sie verankert, und die langfristigen Auswirkungen zeigen sich oft erst nach Jahren. Vielen Menschen ist inzwischen bekannt, dass exzessives Sonnenbaden zum malignen Melanom (sogenannter schwarzer Hautkrebs) führen kann. Dem sogenannten hellen Hautkrebs hingegen wird immer noch relativ wenig Aufmerksamkeit geschenkt, obwohl er ungleich häufiger vorkommt.

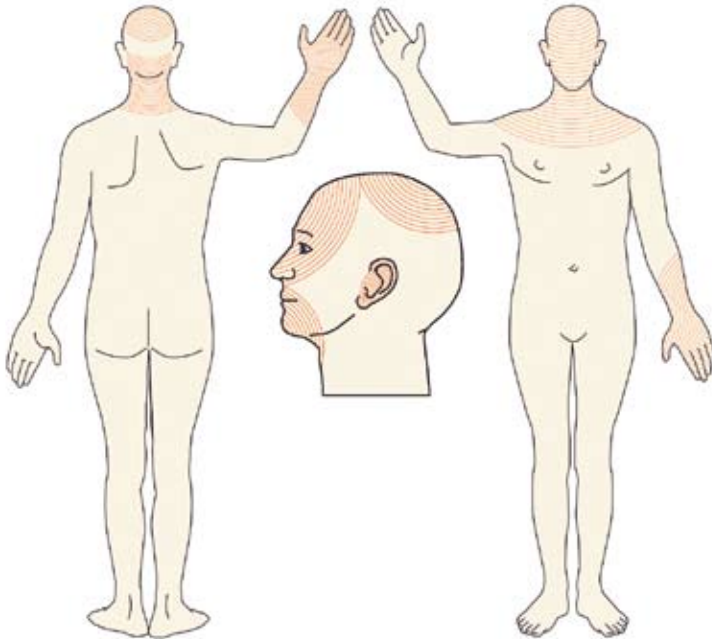


Abbildung 2: Heller Hautkrebs tritt bevorzugt an den Sonnenterrassen des Körpers auf wie Stirn, Nase, Lippen, Unterarme, Hände und Kopfhaut (Quelle: Frost, C. A. und Green, A.C., Br. J. Dermatol. 1994, 131:455-464)



Unter Hautkrebs im Allgemeinen versteht man bösartige Tumore der Haut. Der helle Hautkrebs zählt heute zu den weltweit häufigsten bösartigen Tumoren überhaupt. Allein in Deutschland erkranken daran jedes Jahr mehr als 300.000 Menschen – Tendenz steigend. Damit tritt der helle Hautkrebs wesentlich häufiger auf als der schwarze Hautkrebs, an dem jährlich rund 14.000 Menschen in Deutschland erkranken. Im Gegensatz zum schwarzen Hautkrebs weist er keine Pigmentbildung auf, worauf die Namensbezeichnung hinweist.

Die Ursachen für die starke Zunahme des hellen Hautkrebses liegen im geänderten Freizeitverhalten vieler Menschen (Urlaub am Meer und im Gebirge, Nutzung von Solarien), in beruflichen Tätigkeiten im Freien sowie in der gestiegenen Lebenserwartung (Abbildung 1, Seite 3). Dazu passt die Beobachtung, dass nicht nur die Gesamtzahl der Erkrankungen ansteigt, sondern zunehmend auch jüngere Menschen betroffen sind. Dauerhafte starke Einwirkung von Sonnenlicht führt zu chronischen Lichtschäden der Haut. Die Folgen sind zunächst noch harmlos: Es kommt zu vorzeitiger Hautalterung mit Falten und Altersflecken sowie ggf. zu lichtbedingten Äderchen.

Zu den ersten Auswirkungen gehört der helle Hautkrebs. Der Hauptrisikofaktor dafür ist eine dauerhafte Bestrahlung der Haut mit natürlichem oder künstlichem Sonnenlicht. Heller Hautkrebs tritt deshalb fast ausschließlich an den sogenannten Sonnenterrassen des Körpers auf und zwar an Stirn, Nacken, Ohren, Wangen, Nase, Lippen, Unterarmen, Handrücken und der unbehaarten Kopfhaut (Abbildung 2, Seite 4). Oftmals entwickelt er sich über Jahre unerkant. Am häufigsten zeigt er sich im sechsten Lebensjahrzehnt.

### Wie entsteht heller Hautkrebs?

---

Die typische Bräunung der Haut ist eine Schutzmaßnahme des Körpers vor einer Schädigung seiner Zellkernsubstanz. Eine jahrelange zu starke Sonnenbestrahlung schwächt jedoch das schützende Immunsystem der Haut, schädigt deren Zellen und verändert das Erbgut. Um diesen Vorgang zu verstehen, ist es hilfreich, die Strahlungsarten des Sonnenlichts und deren Einfluss auf die Haut zu kennen.



Die Strahlen der Sonne treffen in unterschiedlichen Wellenlängen auf die Erde. Der Ultraviolett-Anteil (UV-Anteil) der Sonnenstrahlen macht zwar nur 4,3 Prozent der Sonnenstrahlung aus, hat aber den stärksten Einfluss auf die Haut. Je nach Wellenlänge wird der UV-Anteil der Sonnenstrahlen unterschieden in UV-A-, UV-B- und UV-C-Strahlen. Während die besonders energiereiche UV-C-Strahlung die Erdoberfläche und damit auch die Haut praktisch nicht erreicht, dringen UV-B- und UV-A-Strahlen unterschiedlich tief in die Haut ein.

Die UV-B-Strahlen erreichen nur die Oberhaut, die Epidermis. In der untersten Schicht der Oberhaut, der Basalzellschicht, regen sie die Zellteilung an. Dadurch verdickt sich die äußerste Schicht der Oberhaut, die Hornschicht, unmerklich. Da die verdickte Hornschicht den natürlichen Lichtschutz der Haut verstärkt, wird sie auch als Lichtschwiele bezeichnet.

Ein weiterer Schutzmechanismus der Haut, den die UV-B-Strahlung aktiviert, ist die Produktion des für die Hautbräunung verantwortlichen Pigments Melanin. Bei übermäßiger Einwirkung von UV-B-Strahlung reichen die erwähnten natürlichen Schutzmechanismen jedoch nicht mehr aus. Ein Sonnenbrand entsteht: Dabei kommt es zu Schädigungen an der Erbsubstanz der Basalzellen der Oberhaut, und das Abwehrsystem der Haut wird geschwächt. Dem körpereigenen Immunsystem gelingt es immer weniger, entartete Zellen zu erkennen und abzutöten.

Während die UV-B-Strahlen nur in die Oberhaut eindringen, erreichen die UV-A-Strahlen auch die Lederhaut, die Dermis (Abbildung 3, Seite 7). Dort schädigen sie die elastischen Fasern, was die Faltenbildung fördert. Die UV-A-Strahlung verursacht außerdem die „Sonnenallergie“, die medizinisch als polymorphe Lichtdermatose bezeichnet wird. Zudem ist heute unstrittig, dass auch die UV-A-Strahlung das Risiko für bestimmte Hautkrebsarten erhöht.

Neben der UV-Strahlung kann, wie man heute weiß, auch der kurzwellige, nicht wärmefördernde Anteil der IR-Strahlung des Sonnenlichts, die IR-A-Strahlung, die Haut schädigen. Diese Strahlen dringen noch tiefer als UV-A-Strahlen in die Haut ein. Sie beschleunigen die Hautalterung und können die schädigenden Wirkungen der UV-Strahlung verstärken. Während UV-A-Strahlen Schäden an den Zellmembranen verursachen, aber



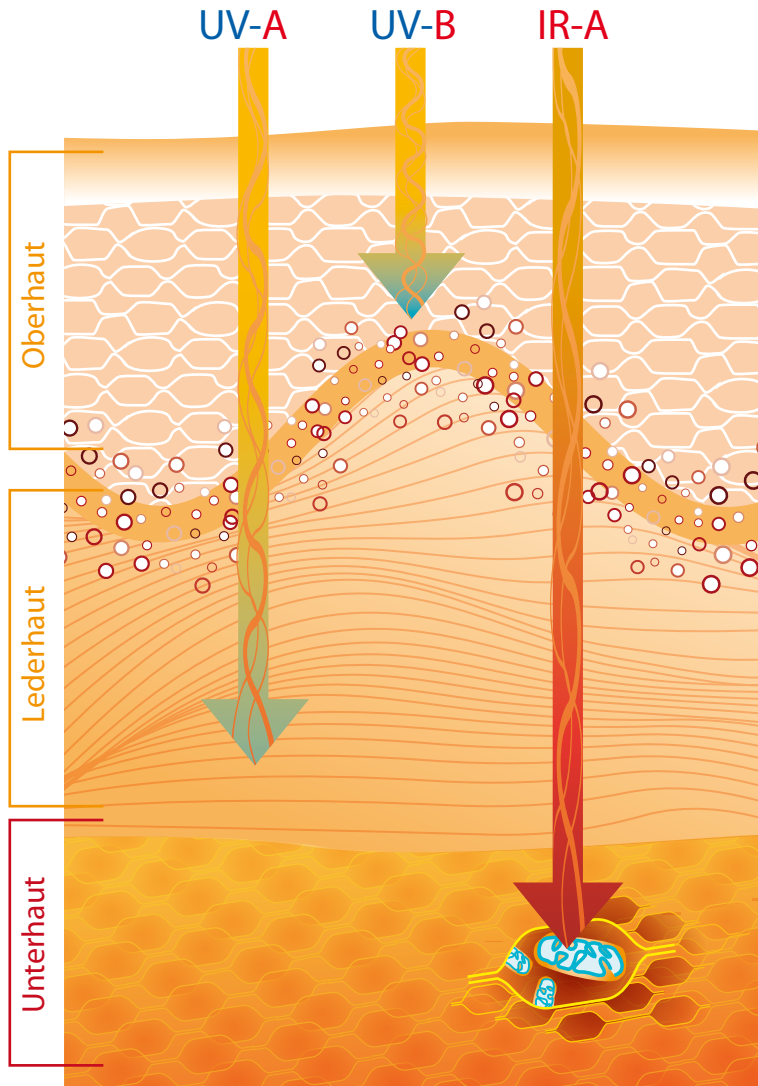


Abbildung 3: Die verschiedenen Strahlungsarten des Sonnenlichts dringen unterschiedlich tief in die Haut ein. Während die UV-B-Strahlen nur bis zur Basalzellschicht der Oberhaut gelangen, erreichen die UV-A-Strahlen auch die Lederhaut. Die IR-A-Strahlen dringen sogar bis in die Unterhaut vor.

nicht in das Zellinnere gelangen, dringen IR-A-Strahlen in die Hautzellen ein und regen in den Mitochondrien, den „Kraftwerken“ der Zellen, die Bildung zellschädigender freier Radikale an.

Vor dem Hintergrund dieser Tatsachen ist es verständlich, dass heller Hautkrebs besonders oft bei Menschen auftritt, die sich sehr häufig und jahrelang weitgehend ungeschützt der Sonne aussetzen. Dabei wird oft übersehen, dass die Strahlung auch im Schatten und bei bewölktem Himmel an der Haut ankommt. Auch bestimmte Berufsgruppen, wie Bauarbeiter oder Gärtner, erkranken überdurchschnittlich oft, da sie viel im Freien arbeiten. Weitere Risikofaktoren sind häufige Solarienbesuche, eine genetische Veranlagung, eine Schwächung des Immunsystems durch die langfristige Einnahme bestimmter Medikamente (zum Beispiel nach einer Organtransplantation), radioaktive Bestrahlung sowie Hautkontakt mit krebsauslösenden Substanzen.

Auch der individuelle Hauttyp beeinflusst das Risiko, an hellem Hautkrebs zu erkranken. Er ergibt sich aus einigen Merkmalen wie Haarfarbe, Helligkeit der Haut und Hautrötung nach dem Sonnenbad. Jeder sollte seinen Umgang mit der Sonne deshalb auf seinen Hauttyp abstimmen. Viele wichtige Informationen zu den verschiedenen Hauttypen finden sich in der Ratgeberbroschüre „Sonne gesund erleben“, die, wie die vorliegende Broschüre, von der Task Force „Licht.Hautkrebs.Prävention“ der Gesellschaft für Dermopharmazie herausgegeben wurde und kostenfrei von deren Website ([www.licht-hautkrebs-praevention.de](http://www.licht-hautkrebs-praevention.de)) heruntergeladen werden kann.

### Welche Arten von hellem Hautkrebs gibt es?

---

Man unterscheidet verschiedene Arten von hellem Hautkrebs, nämlich das Basalzellkarzinom, das Plattenepithelkarzinom und seine Frühform, die aktinische Keratose, die umgangssprachlich „raue Lichtschwiele“ genannt wird, sowie den Morbus Bowen.

#### **Basalzellkarzinom**

Das Basalzellkarzinom (Basaliom) ist der häufigste voll ausgeprägte Hauttumor und sogar die häufigste Krebsart des Menschen überhaupt. In





## Ratgeber Heller Hautkrebs

Deutschland werden jährlich ca. 150.000 Neuerkrankungen festgestellt. Der Tumor tritt vorzugsweise an den Stellen der Haut auf, die über Jahre hinweg der Sonne ausgesetzt sind – in 80 Prozent der Fälle ist dies der Kopf. Bevorzugt betroffen sind Menschen ab dem 60. Lebensjahr. Der Tumor bildet in der Regel zwar keine Metastasen, kann unbehandelt jedoch in die Tiefe und in die Breite wachsen und Geschwüre ausbilden. Dabei wird dann auch das umliegende Gewebe angegriffen. Eine rechtzeitige Diagnose und Entfernung des Tumors ist deshalb für eine erfolgreiche Behandlung sehr wichtig.

Es gibt verschiedene Typen des Basalzellkarzinoms – knotige, flache, geschwürartige oder narbenförmige, die einzeln vor allem im Gesicht

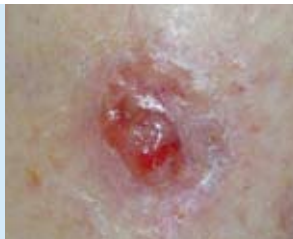

Abbildung 4: Das Basalzellkarzinom (Basaliom) ist die am weitesten verbreitete Form von Hautkrebs und die häufigste Krebsart des Menschen überhaupt.

und auf der Stirn und zu mehreren besonders am Rumpf zu finden sind. Anfangs ist das Basalzellkarzinom noch oberflächlich und erscheint häufig als kleines, helles, leicht erhabenes, hartes, wenige Millimeter großes Knötchen mit durchscheinenden Blutgefäßen. Es ist hautfarben oder gelbrötlich mit glänzender Oberfläche (Abbildung 4).

Auch typisch sind Hautveränderungen mit erweiterten Gefäßen und einem perlschnurartigen Randsaum aus Knötchen. Sie wachsen langsam und haben häufig einen erhabenen, wulstartigen Rand. In späteren Stadien können sich aus den Knötchen regelrechte Geschwüre bilden, die zu Blutungen neigen, schlecht heilen und Krusten ausbilden. Deshalb werden sie oft mit anderen Hautgeschwüren verwechselt. Im fortgeschrittenen Stadium sinkt das Geschwür in der Mitte ein und wächst nach innen. Das oberflächliche Basalzellkarzinom ist schwerer zu erkennen. Es erscheint einfach nur als rötlicher bis bräunlicher Fleck, der in manchen Fällen von

einer Kruste bedeckt ist. Das narbenartige (sklerodermiforme) Basalzellkarzinom ähnelt einer Narbe und wird deshalb oft erst spät erkannt.

### Platteneithelkarzinom

Das Plattenepithelkarzinom (Stachelzellkrebs oder Spinaliom) ist nach dem Basalzellkarzinom die zweithäufigste Form von Hautkrebs. Es ist zwar seltener, aber viel gefährlicher. In etwa drei Prozent und bei Immunsupprimierten in etwa 30 Prozent der Fälle kann es sogar mit Metastasenbildung einhergehen und einen tödlichen Verlauf nehmen.

Meist tritt es erst ab dem 60. Lebensjahr auf, wobei Männer häufiger betroffen sind als Frauen. In einem von sieben Fällen entwickelt sich der Tumor aus einer aktinischen Keratose, die nicht oder nicht ausreichend behandelt wurde. Beschwerden wie Juckreiz, Brennen, Spontanblutung

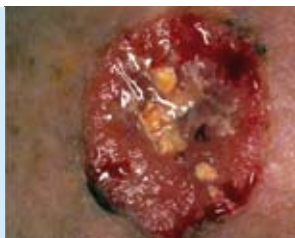

Abbildung 5: Das Plattenepithelkarzinom (Stachelzellkrebs oder Spinaliom) ist die zweithäufigste Form von Hautkrebs. Sie kann mit Metastasenbildung einhergehen und schlimmstenfalls einen tödlichen Verlauf nehmen.

oder Schmerzen deuten auf den Übergang in ein fortschreitendes Plattenepithelkarzinom hin. Anfangs ähnelt es einer warzenartigen Hautveränderung, die grau oder gelb-bräunlich aussehen kann. Wächst der Tumor weiter, wird er im Randbereich oft sehr fest und wulstig und zeigt sich als zunehmend derbe Verhornung, die auf einer plattenartigen oder knotigen Basis sitzt. Im Zentrum beginnt er zu zerfallen und kann spontan bluten (Abbildung 5).

90 Prozent aller Plattenepithelkarzinome treten im Bereich der Sonnterrassen der Haut auf. Sie können prinzipiell aber überall am Körper entstehen, sogar auf den Schleimhäuten oder im Genitalbereich im Rahmen von Viruswarzeninfektionen. Menschen, die Medikamente wie Cyclosporin A

mit hemmender Wirkung auf das Immunsystem einnehmen, haben ein erhöhtes Risiko, an Plattenepithelkarzinomen zu erkranken. Auch in größeren Narben können sie sich entwickeln, zum Beispiel nach einer Strahlentherapie oder nach schweren chronischen Entzündungen.

Ein besonders hohes Risiko für Plattenepithelkarzinome haben Menschen mit der seltenen, aber schweren Hautkrankheit Xeroderma pigmentosum. Sie leiden aufgrund eines genetischen Defekts unter einer erhöhten Lichtempfindlichkeit der Haut. An den Stellen, die dem Tageslicht ausgesetzt sind, können sich zahlreiche Plattenepithelkarzinome bilden. Um das Sonnenlicht zu meiden, müssen die meist jungen Patienten ihren Tag-Nacht-Rhythmus komplett umstellen.

### Aktinische Keratose

Die aktinische Keratose ist eine Frühform des hellen Hautkrebses (Carcinoma in situ). Unbehandelt kann sie in ein Plattenepithelkarzinom übergehen. Dies geschieht bei bis zu 10 Prozent der Patienten, bei Patienten mit Immunsuppression liegt die Rate bei 30 Prozent. Daher muss auch die aktinische Keratose behandelt werden. Sie tritt als Folge einer chronischen Lichtschädigung auf, weshalb sie auch „raue Lichtschwiele“ genannt wird.

Aktuellen Schätzungen zufolge ist in Europa etwa jeder Zweite über 60-Jährige betroffen. Allein in Deutschland sind dies vier bis sechs Millionen Menschen. In Regionen mit hoher UV-Einstrahlung tritt die aktinische Keratose sehr viel häufiger auf als in Regionen mit mäßiger UV-Einstrahlung. Stark betroffen ist zum Beispiel das sonnenreiche Australien: Dort leiden 55 Prozent der Männer und 37 Prozent der Frauen zwischen 30 und 70 Jahren an dieser Form des hellen Hautkrebses.

Besonders gefährdet sind hellhäutige Menschen und stark der Sonne ausgesetzte Körperareale, die bereits genannten Sonnterrassen der Haut, insbesondere Kopf, Hals, Dekolleté, Arme, Handrücken sowie das Lippenrot. Sehr gefährdet sind außerdem organtransplantierte Patienten, die zur Vermeidung von Abstoßungsreaktionen Medikamente einnehmen müssen, sogenannte Immunsuppressiva, welche die körpereigene Immunabwehr unterdrücken. Diese Patienten haben ein 250fach erhöhtes Risiko, an einer aktinischen Keratose zu erkranken und ein 100fach erhöhtes Risiko, ein



Plattenepithelkarzinom zu entwickeln.

Aktinische Keratosen (AK) entwickeln sich oft unbemerkt. Sie werden in drei verschiedene Stadien eingeteilt. Im Anfangsstadium (mildes Stadium, AK I) ist nur ein Drittel der Oberhaut, der Epidermis, betroffen, im zweiten Stadium (moderates Stadium, AK II) erstreckt sich die aktinische Keratose auf zwei Drittel der Epidermis, und im dritten Stadium (schweres Stadium, AK III) erfasst sie die gesamte Epidermis. Entsprechend ändert sich das Erscheinungsbild: Anfangs treten die aktinischen Keratosen als kleine gerötete oder rötlich braune Läsionen der Haut auf, bei denen die oberste Hautschicht ausdünn, so dass erweiterte Blutgefäße dort stärker hervortreten. Die Flecken werden später zu flachen rötlichen Knötchen, die graubraun verhornen, oder auch zu schuppigen und krustigen Erhebungen (Abbildung 6).

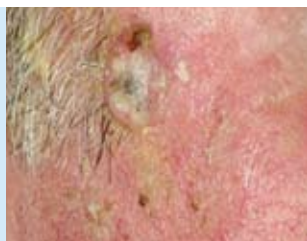

Abbildung 6: Die aktinische Keratose ist eine Frühform des hellen Hautkrebses, die meist in Gruppen oder großflächig verteilt auftritt. Unbehandelt kann daraus ein Plattenepithelkarzinom entstehen.

Da die betroffenen Hautstellen trocken und rau sind, werden sie meist eher durch Tasten als durch das Auge festgestellt. Aktinische Keratosen wachsen selten einzeln, meist treten sie in kleinen Gruppen oder großflächig verteilt auf. Die langsam wachsenden aktinischen Keratosen erreichen eine Größe zwischen einem Millimeter und zwei Zentimeter. Ihr Wachstum kann sich über Jahre hinziehen, ohne Beschwerden zu verursachen. Das Tückische ist, dass aktinische Keratosen oft mit harmlosen Altersflecken verwechselt und daher nicht rechtzeitig behandelt werden.

Der Übergang einer aktinischen Keratose in ein Plattenepithelkarzinom ist fließend. Warnsignale sind in jedem Falle Hautveränderungen in Form von Verhärtungen, Blutungen, Zunahme des Durchmessers, Rötungen und Geschwürbildungen. Darüber hinaus können Schmerzen, Juckreiz und Farbveränderungen auftreten.

## Morbus Bowen

Der Morbus Bowen gilt als eine frühe Form des hellen Hautkrebses. Er zeigt sich in Gestalt einer flachen, scharf begrenzten, aber unregelmäßig geformten, rötlich-schorfigen Erhebung, die nässen und verkrusten kann (Abbildung 7). Die Erkrankung tritt vor allem am Unterschenkel, am Rumpf, im Gesicht oder an den Fingern auf und auch an Hautstellen, die kaum dem Sonnenlicht ausgesetzt sind. Wird der Morbus Bowen nicht rechtzeitig behandelt, kann er als Bowen-Karzinom in tiefere Gewebeschichten vordringen und sich weiter ausbreiten.

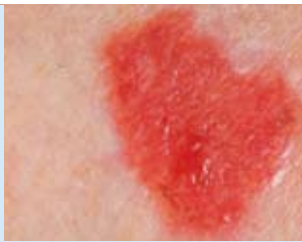

Abbildung 7: Der Morbus Bowen gilt ebenfalls als eine frühe Form des hellen Hautkrebses. Bei nicht rechtzeitiger Behandlung kann sich daraus ein Bowen-Karzinom entwickeln.

## Wie wird heller Hautkrebs festgestellt?

---

Kein Organ des Menschen lässt sich so einfach und gleichzeitig so effektiv untersuchen wie die Haut. Da rechtzeitig erkannter Hautkrebs sehr gut heilbar ist, spielt die Prävention mit früher Diagnosestellung in der Dermatologie eine überragende Rolle. Auf die dramatische Zunahme von Hautkrebs haben die Krankenkassen inzwischen reagiert: Gesetzlich Versicherte haben ab dem 35. Lebensjahr alle zwei Jahre Anspruch auf eine Untersuchung zur Früherkennung von Hautkrebs, auf ein so genanntes Hautkrebs-Screening. Das kann bei einem Dermatologen oder bei einem speziell geschulten Hausarzt vorgenommen werden. Gesetzlich Versicherte, die jünger als 35 Jahre sind und ein Hautkrebs-Screening durchführen lassen wollen, sollten sich bei ihrer Krankenkasse erkundigen, ob die Kosten dafür übernommen werden.

Nach einem Gespräch über den Gesundheitszustand und mögliche Vorerkrankungen untersucht der Arzt die Haut des Patienten. Dabei entkleidet sich der Untersuchte komplett, damit der Arzt alle Körperstellen – vom

## Ratgeber Heller Hautkrebs

Kopf bis zu den Fußsohlen – genau betrachten kann. Mit kundigem Blick und eventuell zusätzlich einem Auflichtmikroskop untersucht er die gesamte Körperoberfläche auf Hautveränderungen und Auffälligkeiten. Entdeckt der Arzt eine verdächtige Stelle, kann es nötig sein, eine Gewebeprobe zu entnehmen.

Die Aussichten auf eine dauerhafte Heilung sind für das Plattenepithel- und das Basalzellkarzinom sehr positiv: Bei dem letztgenannten betragen die Heilungschancen 95 bis 100 Prozent. Bei einem Plattenepithelkarzinom, das noch keine Metastasen gebildet hat, liegen sie zwischen 90 und 95 Prozent. Nach erfolgreicher Behandlung ist eine regelmäßige Kontrolle unerlässlich. Ganz wichtig ist auch die Aufmerksamkeit jedes Einzelnen für den eigenen Körper und etwaige Veränderungen. Jeder sollte seine Haut selbst regelmäßig auf Auffälligkeiten prüfen (Abbildung 8).



Abbildung 8: Da rechtzeitig erkannter heller Hautkrebs sehr gut heilbar ist, spielt die Prävention eine überragende Rolle. Zur Früherkennung sollte jeder seine Haut regelmäßig auf sonnenbedingte Auffälligkeiten prüfen. Werden dabei Hautstellen entdeckt, die wachsen, nässen, bluten, jucken, asymmetrisch erscheinen oder sehr dunkel sind, sollte zur Abklärung ein Hautarzt aufgesucht werden.



### Welche Behandlungsmöglichkeiten gibt es?

---

Die Therapiemöglichkeiten bei hellem Hautkrebs sind vielfältig. Die Art der Therapie ist abhängig von der Art des Hautkrebses, dem Ort des Auftretens (Lokalisation), der Größe, dem Alter des Patienten, seiner körperlichen Verfassung und richtet sich nicht zuletzt auch nach seinen ästhetischen Ansprüchen.

#### Dermatochirurgische Verfahren

##### 1. Operative Entfernung

Die dermatochirurgische Entfernung ist bei Basalzell- und bei Plattenepithelkarzinomen die Therapiemethode erster Wahl. Dabei werden die Hautveränderung und das Gewebe in einem bestimmten Umkreis entfernt. Anschließend wird im Labor histologisch untersucht, ob alle Krebszellen entfernt wurden. Wenn sich im vermeintlich gesunden Gewebe rund um den Tumor noch Krebszellen befinden, muss nachoperiert werden.

Ob ein Basalzell- oder ein Plattenepithelkarzinom operativ entfernt werden muss, hängt von Größe, Eindringtiefe und Lage des Karzinoms ab. So genügt bei oberflächlichen Tumoren unter Umständen das Auftragen eines örtlich anzuwendenden Hautarzneimittels. Die Operation erfolgt in der Regel ambulant unter örtlicher Betäubung. Im Gegensatz zu den Therapiealternativen ohne Skalpell hat die operative Entfernung den Vorteil, dass der Tumor im Anschluss histologisch untersucht wird.

##### 2. Kürettage

Die Kürettage, das Abtragen oder Abschaben der verdächtigen Hautpartien, geschieht mit einem scharfen, ringförmigen Instrument, der so genannten Kürette, oder mit einem scharfen Löffel. Rückfälle (Rezidive) sind bei diesem Verfahren nicht selten. Weitere Nachteile sind eine mögliche Veränderung der Hautfarbe, die Gefahr einer Infektion und eine eventuelle Narbenbildung.



## 3. Laserchirurgie

Die Lasertherapie kommt vor allem bei Tumoren zum Einsatz, die aufgrund ihrer Lage durch eine konventionelle Operation nur schwer entfernt werden können. Dabei wird der Tumor mit einem fokussierten Lichtstrahl (Licht-Scalpell) oberflächlich abgetragen. Bei aktinischen Keratosen führt die Laserbehandlung in 90 Prozent der Fälle zu einer Abheilung. Die Rückfallrate für einzelne Läsionen liegt bei 10 bis 15 Prozent innerhalb von drei bis sechs Monaten. Unerwünschte Nebenwirkungen sind kurzzeitige Schmerzen, lokale Entzündungen und Narbenbildung. Ein Nachteil ist das Fehlen einer histologischen Untersuchung.

## Physikalische Verfahren

Im Gegensatz zur operativen Entfernung besteht bei den physikalischen Therapiealternativen das Risiko, dass tiefer liegende Tumoranteile nicht erfasst werden und das Karzinom sich nach einiger Zeit wieder zurückbildet (Rezidiv). Außerdem steht auch bei diesen Verfahren keine Gewebeprobe für eine histologische Untersuchung zur Verfügung. Die nachstehend beschriebenen Verfahren kommen deshalb nur in Ausnahmefällen zum Einsatz – in erster Linie bei älteren, gesundheitlich angegriffenen Patienten oder bei schlecht operierbaren Tumoren.

### 1. Kryotherapie (Kältebehandlung)

Die Kryotherapie ist die häufigste Behandlungsmethode bei aktinischer Keratose. Dabei wird das Krebsgewebe durch Vereisung mit flüssigem Stickstoff vernichtet. Flüssiger Stickstoff ist extrem kalt ( $-195,8^{\circ}\text{C}$ ) und verursacht den Tod aller Zellen in diesem Areal. Auch die Kryotherapie kann wiederholt werden, um die vollständige Zerstörung des kranken Gewebes zu gewährleisten. Die Prozedur ist kurz, sie erfordert nur ein bis zwei Sitzungen und ist eine relativ kostengünstige Behandlung. Sie wird vom Patienten in der Regel gut toleriert.

Auf die Vereisung kann die Haut mit Blasen, Rötung, Schwellung oder fleckenhaften Veränderungen sowie Schmerzen reagieren. Während der verzögerten Wundheilung besteht die Möglichkeit einer Infektion. Der größte Nachteil dieser Methode ist, dass nicht kontrolliert wird, wie tief die Hautoberfläche durch das Karzinom zerstört wurde. Daher sind Rezidi-





ve bei Basalzell- und Plattenepithelkarzinomen, aber auch bei aktinischen Keratosen, nicht selten und erfordern regelmäßige Nachuntersuchungen.

## 2. Radiotherapie (Strahlenbehandlung)

Die Strahlentherapie wird bei chirurgisch schwer zu entfernenden Krebsarealen oder bei älteren Patienten mit schlechtem Allgemeinzustand angewendet. Die Behandlung muss meist mehrere Male wiederholt werden, um sicherzugehen, dass der Krebs komplett beseitigt wurde. Abhängig ist dies von der Größe und dem Entwicklungsstadium des Karzinoms. Daher kann die Behandlung mehrere Wochen dauern. Sie zeigt sowohl bei Plattenepithel- als auch bei Basalzellkarzinomen eine gute Heilungsrate. Eine Narbenbildung ist allerdings möglich.

## Medikamentöse Verfahren

### 1. Photodynamische Therapie (PDT)

Tumore, die eine bestimmte Eindringtiefe nicht überschritten haben, können mit der Photodynamischen Therapie (PDT) behandelt werden. Dieses Verfahren hat sich in den letzten 15 Jahren bei aktinischen Keratosen, bei oberflächlichen Basalzellkarzinomen und bei Morbus Bowen etabliert. Zur Behandlung wird der Wirkstoff 5-Aminolävulinsäure, der die Lichtempfindlichkeit der Krebszellen erhöht, oder dessen Abkömmling Methyl-5-aminolävulinsäure, in Form einer Salbe, einer Lotion oder eines Pflasters auf die betroffenen Hautstellen aufgetragen.

Anschließend erfolgt eine Bestrahlung, zum Beispiel mit kaltem Rotlicht. Da der Wirkstoff sich bevorzugt in den Tumorzellen anreichert, sterben die kranken Zellen ab, während die gesunden Zellen weitgehend unbeeinflusst bleiben. Diese „sanfte“ Methode schont somit das gesunde Gewebe, hinterlässt keine Narben, ist jedoch nur im Frühstadium einsetzbar. Außerdem kann sie mit nicht unerheblichen lokalen Nebenwirkungen einhergehen, insbesondere mit Schmerzen.

### 2. Diclofenac/Hyaluronsäure

Das in Form eines Gels mit 3 Prozent Diclofenac plus Hyaluronsäure zur Verfügung stehende Medikament eignet sich besonders gut zur Behand-



lung flächenhaft auftretender aktinischer Keratosen, das heißt, wenn in einem lichtgeschädigten Hautareal mehrere Läsionen unterschiedlicher Abstufungen auftreten (Feldkanzerisierung). Der Hyaluronsäure-Zusatz in diesem Präparat sorgt dafür, dass der Wirkstoff Diclofenac in ausreichender Menge in die Oberhaut eindringt und lang genug dort verweilt (Abbildung 9).

Die Zubereitung ist meist gut verträglich und führt in 80 Prozent der Fälle zu einer kompletten Abheilung oder deutlichen Besserung. Das Gel wird zweimal täglich über einen Zeitraum von bis zu 90 Tagen angewandt und ist auch bei Organtransplantierten mit aktinischen Keratosen eine effiziente, sichere und einfache Therapie mit nur geringen Nebenwirkungen.



Abbildung 9: In einem Gel zur Behandlung von aktinischen Keratosen wird der Wirkstoff Diclofenac (blau) wolkknäuelartig in eine Faserstruktur aus Hyaluronsäure (gelb) eingelagert. Dadurch kann er in ausreichender Menge in die Oberhaut eindringen und lang genug dort verweilen.

### 3. Topisches 5-Fluorouracil

Die örtliche (topische) Behandlung mit dem Wirkstoff 5-Fluorouracil, auch 5-FU genannt, wird bei aktinischen Keratosen und bei bestimmten Arten des Basalzellkarzinoms angewandt. 5-FU weist eine strukturelle Ähnlichkeit mit dem in Nukleinsäuren vorkommenden Thymin (5-Methyluracil) auf und hemmt in den Zellen die Synthese der Ribo- (RNA) und der Desoxyribonucleinsäuren (DNA). Dadurch kommt es insbesondere in solchen Zellen, die sich – wie bei aktinischen Keratosen – in einem Stadium forcierten Wachstums befinden, zu einer Wachstumshemmung.

Zubereitungen, die 5-FU als einzigen Wirkstoff enthalten, werden über einen Zeitraum von zwei bis vier Wochen zweimal täglich aufgetragen. Das

führt zu einer Entzündungsreaktion der Haut, in deren Verlauf es zu einer weitgehenden oder vollständigen Abheilung kommt. Der ganze Prozess bis zur Abheilung dauert vier bis sechs Wochen. Als Nebenwirkungen können schmerzhafte Entzündungen, Blasenbildung, Juckreiz und Rötungen auftreten. Die Rezidivrate nach etwa einem Jahr ist bei dieser Behandlungsmethode allerdings relativ hoch.

Neben Arzneimitteln, die 5-FU als einzigen Wirkstoff enthalten, steht seit Juli 2011 auch ein Kombinationsarzneimittel in Form einer filmbildenden alkoholischen Lösung zur Verfügung, das als weiteren Wirkstoff 10 Prozent Salicylsäure enthält und nur einmal täglich angewendet werden muss. Durch die Salicylsäure wird der mit aktinischen Keratosen einhergehenden übermäßigen Verhornung der Haut (Hyperkeratose) entgegengewirkt. Das Mittel ist zur gleichzeitigen Behandlung von bis zu zehn aktinischen Keratosen am gesamten Körper zugelassen.

#### 4. Imiquimod

Der Wirkstoff Imiquimod wird zur örtlichen Behandlung von aktinischen Keratosen und des oberflächlichen Basalzellkarzinoms eingesetzt. Ein geschwächtes Immunsystem begünstigt das Auftreten von hellem Hautkrebs. Diese Erkenntnis haben sich Wissenschaftler zu Nutze gemacht, indem sie die gezielte Aktivierung des Immunsystems und damit die körpereigene Krebsabwehr als Behandlungsmethode anwenden. Imiquimod wird dreimal wöchentlich über 4 bis 16 Wochen auf die befallenen Areale aufgetragen.

Durch die Behandlung werden entzündungsfördernde Botenstoffe freigesetzt, die eine lokale Entzündungsreaktion hervorrufen. Die Haut rötet sich vorübergehend und schwillt leicht an. Diese Reaktion ist ein Zeichen dafür, dass die Therapie anschlägt: Das nun aktivierte Immunsystem bekämpft die Krebszellen und ermöglicht, dass der Tumor in der Folge narbenfrei und vollständig abheilt. Wissenschaftliche Studien haben ergeben, dass Imiquimod aktinische Keratosen in über 80 Prozent der Fälle vollständig zum Abheilen bringt. Beim oberflächlichen Basalzellkarzinom sind ähnliche Behandlungserfolge nachgewiesen.

Gegenüber der Kryotherapie und der Behandlung mit 5-FU hat die Behandlung mit Imiquimod den Vorteil besserer kosmetischer Ergebnisse und einer niedrigeren Rezidivrate. Bei aktinischen Keratosen liegt die Rezidiv-



rate nach einem Jahr bei 10 Prozent, innerhalb von zwei Jahren bei 20 Prozent. Als unerwünschte Nebenwirkungen können Rötungen, Schuppen- und Krustenbildung, Geschwürbildung, Juckreiz, Schmerzen und Brennen auftreten.

Die beschriebenen medikamentösen Verfahren sind alle verschreibungspflichtig und können deshalb nur von einem Arzt veranlasst werden. Zudem werden die Kosten der Photodynamischen Therapie von den gesetzlichen Krankenkassen in Deutschland derzeit nicht übernommen.

## Wie kann ich mich schützen?

---

### Das ABC des Lichtschutzes

Wer das ABC des Lichtschutzes beachtet, kann sich wirksam und ohne großen Aufwand vor möglichen Schädigungen durch UV-Strahlung schützen. Es besteht aus folgenden Schutzmaßnahmen:

**A = Ausweichen** – und zwar vor allem der direkten Sonnenstrahlung bei hohem Sonnenstand zwischen 10 und 16 Uhr. Doch auch im Schatten kann die Haut noch eine nicht unerhebliche Belastung durch UV-Strahlung erfahren.

**B = Bekleiden** – am besten mit sonnenschutzgeeigneter langärmliger Kleidung, langen Hosen und Hüten mit breiter Krempe. Zum Schutz der Augen eignet sich eine Sonnenbrille mit komplettem UV-Schutz (bis 400 nm).

**C = Cremen** – Sonnenschutzmittel mit UV-B- und UV-A-Schutz, in Mitteleuropa je nach Hauttyp und Aufenthaltszeit im Freien mit Lichtschutzfaktoren von 6 bis 50+, etwa eine halbe Stunde vor dem Kontakt mit der Sonne großzügig auftragen.

Wer der Sonne ausweicht und auf die Nutzung von Solarien verzichtet, erfüllt bereits eine wesentliche Lichtschutzmaßnahme. Entscheidend ist der maßvolle und verantwortungsvolle Umgang mit dem Sonnenlicht. In welchem Umfang Verzicht geübt werden muss, hängt entscheidend vom Hauttyp ab. Grundsätzlich sollte sich jedoch keiner zu lang, zu intensiv und



ungeschützt der Bestrahlung aussetzen. Auch bei bewölktem Himmel oder im Schatten wirkt eine nicht unerhebliche Strahlendosis auf die Haut ein. Ein erhöhtes Risiko haben Menschen mit hellem Teint und blonden oder roten Haaren. Außerdem besteht im Schnee, im Gebirge oder am Meer wegen der dort höheren UV-Strahlung ein größeres Risiko. Erwachsene sollten den richtigen Umgang mit der Sonne vorleben und darauf achten, dass ihre Kinder keine Sonnenbrände erfahren. Bei Säuglingen und Kleinkindern ist ein völliger Verzicht auf direkte Sonnenbestrahlung angeraten, weil ihre Haut die natürlichen Schutzfunktionen noch nicht voll ausgebildet hat.

Einen relativ sicheren Schutz vor der Sonne bieten geeignete Textilien. Doch nicht jedes Kleidungsstück schützt gleich gut. Durch helle T-Shirts aus Baumwolle etwa gelangen noch bis zu 20 Prozent der UV-Strahlung auf die Haut. Ein durchnässtes T-Shirt kann sogar bis zu 50 Prozent der UV-Strahlung durchlassen. Selbst spezielle UV-Schutzkleidung gewährleistet keinen hundertprozentigen Schutz. Daher sollte in jedem Fall auch

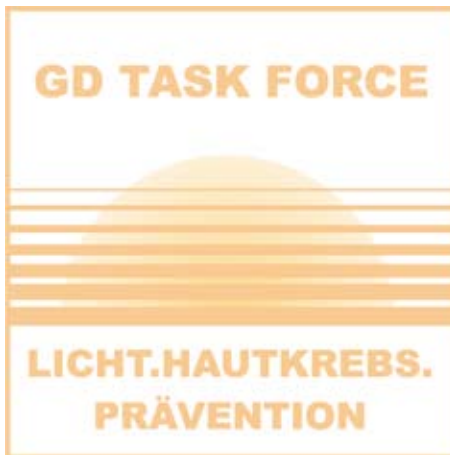

Abbildung 10: Mit dem Ziel, die hellen Hautkrebsformen stärker in das öffentliche Bewusstsein zu rücken, hat die Gesellschaft für Dermopharmazie im Februar 2003 die Task Force „Licht.Hautkrebs.Prävention“ eingerichtet, der Experten aus verschiedenen Fachgebieten angehören. Von dieser wissenschaftlichen Arbeitsgruppe wurde der Begriff „Heller Hautkrebs“ geprägt und verbreitet.

der Faktor C des Lichtschutzes, die Anwendung von Sonnenschutzmitteln, befolgt werden.

### Was ist bei der Auswahl von Lichtschutzmitteln zu beachten?

Wenn Sonneneinstrahlung nicht vermeidbar ist, sind Lichtschutzmittel eine ergänzende Methode, um die Haut zu schützen. Jeder, der Lichtschutzmittel anwendet, geht davon aus, dass sie nicht nur gegen Sonnenbrand und vorzeitige Hautalterung schützen, sondern auch helfen, Hautkrebs zu verhüten. Eine sichere Schutzwirkung gegen schwarzen Hautkrebs ist allerdings nicht zu erwarten. Dagegen gilt es nach den derzeitigen wissenschaftlichen Erkenntnissen als gesichert, dass durch die vorschriftsmäßige Anwendung adäquater Lichtschutzmittel zumindest dem Plattenepithelkarzinom und seiner Frühform, der aktinischen Keratose, vorgebeugt werden kann.

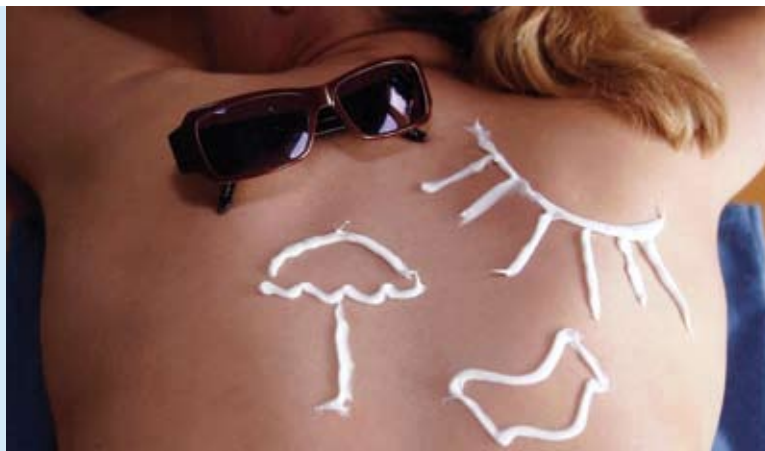

Abbildung 11: Die Sonne steigert unser Wohlbefinden und ist wegen einer Vielzahl positiver Wirkungen für uns Menschen lebensnotwendig. Übermäßige Sonnenbestrahlung kann jedoch zu chronischen Lichtschäden bis hin zu Hautkrebs führen. Um dies zu verhindern, sind ein vernünftiger Umgang mit der Sonne und effiziente Schutzmaßnahmen unerlässlich.

Bei der Auswahl der Lichtschutzmittel gilt wie bei der Kleidung: Sie bieten selbst bei extrem hohem Lichtschutzfaktor nie einen hundertprozentigen Schutz. Die Wahl des richtigen Lichtschutzmittels hängt vom Hauttyp,

von der UV-Intensität am Aufenthaltsort, vom Alter des Anwenders, vom individuellen Hautzustand, von eventuellen Unverträglichkeiten und den speziellen Aktivitäten des Anwenders ab. In den meisten Fällen reichen Präparate mit Lichtschutzfaktoren gegen UV-B-Strahlung von 15 bis 30. Bei Menschen mit sehr hoher Lichtempfindlichkeit oder bei extremer Strahlenintensität im Hochgebirge oder am Wasser sind Produkte mit Lichtschutzfaktoren von 50 oder 50+ angeraten.

Neben der Höhe des Lichtschutzes gegen UV-B-Strahlung ist auch ein adäquater UV-A-Schutz wichtig, der mindestens ein Drittel so hoch sein sollte wie der UV-B-Schutz. Die Einhaltung dieser Forderung machen die Hersteller durch ein einheitliches Symbol (Kreis mit den Buchstaben UVA) auf den Verpackungen kenntlich.

Zu beachten ist, dass bei Lichtschutzmitteln, die als Kosmetika vermarktet werden, auf der Verpackung keine Schutzeffekte gegen hellen Hautkrebs angegeben werden dürfen – selbst dann nicht, wenn sie in Studien belegt worden sind. Solche Angaben sind nur für Medizinprodukte oder Arzneimittel zulässig. Derzeit gibt es in Deutschland nur ein einziges als Medizinprodukt vermarktetes Lichtschutzmittel, für das auf der Verpackung eine Schutzwirkung gegen hellen Hautkrebs angegeben wird.

Bei diesem nur in Apotheken erhältlichen Produkt handelt es sich um ein liposomales Lichtschutzmittel, für das in einer klinischen Studie an der Hochrisikogruppe organtransplantierte Patienten eine Schutzwirkung gegen hellen Hautkrebs nachgewiesen wurde. Dabei zeigte sich, dass das Produkt nicht nur präventiv wirkt, sondern auch bereits bestehende aktinische Keratosen reduzieren kann. Nach einer zweijährigen einmal täglichen Anwendung ging die Zahl der aktinischen Keratosen um 53 Prozent gegenüber dem Ausgangsbefund zurück. Darüber hinaus wurde das Auftreten von neuen Plattenepithelkarzinomen ganz verhindert.

Welche Wirkstoffe in Lichtschutzmitteln enthalten sind, wie diese Mittel geprüft und gekennzeichnet werden und welche Punkte bei ihrer Auswahl und Anwendung zu beachten sind, erfahren Sie in der Ratgeberbroschüre „Sonne gesund erleben“ der Gesellschaft für Dermopharmazie. Darüber hinaus ist im Einzelfall auch die persönliche Beratung durch einen Dermatologen oder einen Apotheker ein guter Weg, um das individuell am besten geeignete Lichtschutzmittel zu finden.



Jahr für Jahr erkranken allein in Deutschland mehr als 300.000 Menschen an den verschiedenen Formen des hellen Hautkrebses. Besonders Menschen mit hellem Hauttyp und jahrelanger Sonnenlichtexposition sind gefährdet. In den letzten Jahren wurden wirksame Therapieverfahren entwickelt, so dass bei einer rechtzeitigen Diagnose eine vollständige und dauerhafte Heilung sehr gut möglich ist. Jeder kann viel dazu beitragen, sich vor hellem Hautkrebs zu schützen, wenn er das ABC des Lichtschutzes beachtet.

Die vorliegende Ratgeberbroschüre der GD Gesellschaft für Dermopharmazie gibt einen Überblick über die verschiedenen Formen von hellem Hautkrebs, über die Therapiemöglichkeiten und Schutzmaßnahmen. Die Broschüre beruht auf Informationen der Task Force „Licht.Hautkrebs.Prävention“, einer fachübergreifenden Arbeitsgruppe von Lichtschutzexperten der Gesellschaft für Dermopharmazie, und berücksichtigt den aktuellen wissenschaftlichen Erkenntnisstand.

**Herausgeber:**

GD Gesellschaft für Dermopharmazie e.V.  
Task Force „Licht.Hautkrebs.Prävention“  
Gustav-Heinemann-Ufer 92  
D-50968 Köln  
E-Mail: [webmaster@gd-online.de](mailto:webmaster@gd-online.de)  
Internet: [www.gd-online.de](http://www.gd-online.de) und [www.licht.hautkrebs.praevention.de](http://www.licht.hautkrebs.praevention.de)

**Redaktion:**

Dr. Joachim Kresken (verantwortlich)  
Dr. Eleonore Föhles

**Verlag und Copyright:**

ID-Institute for Dermopharmacy GmbH  
Gustav-Heinemann-Ufer 92  
D-50968 Köln

**Fotos:**

Verlag ME (S. 1 und S. 14), Dr. Joachim Kresken (S. 3), dermis.net (S. 9 bis S. 13), Alois Müller (S. 22)

**Stand der Information:**

Februar 2012